Publicado en *Familia y Salud* (https://www.familiaysalud.es)

Las manchas "blancas" en la piel, ¿qué pueden ser?

Las manchas blancas en la piel son una causa de consulta muy frecuente en pediatría. Una historia clínica y exploración física cuidadosas, a veces, suelen bastar para hacer su diagnóstico.

La hipopigmentación puede tener importancia estética. Sobre todo cuando las manchas están en partes expuestas del cuerpo o en niños de piel oscura. La mayoría de las veces son benignas, pero en otras ocasiones pueden ser difíciles de tratar.

¿Qué pueden ser?

Son varias las enfermedades que las producen:

1. **Pitiriasis versicolor.** Es una infección crónica de la piel. La causa un hongo de la familia *Malassezia*. Son manchas blanquecinas, rosadas/marrones, ovaladas pequeñas y confluentes. Es rara en niños. Salen en la espalda, pecho, cuello y hombros. No se localiza en la cara. En pocos casos pueden tener picor (figura 1).

2. **Vitíligo.** Son manchas blancas bien definidas. Se localizan sobre todo alrededor de los ojos y la boca, así como en las manos y los brazos. Con una luz especial, llamada lámpara de Wood, se ve que no hay melanocitos (células que pigmentan la piel) en la mancha (figura 2).

3. **Pitiriasis alba o dartros:** placas redondeadas de 0,5- 6 cm de diámetro. Son más claras que el color de la piel. Al tacto son irregulares, escamosas y ligeramente secas. No suelen picar. Salen con más frecuencia en la cara, pero también en cuello, hombros y antebrazos (figura 3).

4. **Nevus anémico**: es una mancha que se nota desde el nacimiento. No crece ni cambia de forma. Al frotarlo se pone roja la piel sana, no el nevus (figura 4).

5. **Nevus hipocrómico**: puede ser similar al anémico, por estar desde el nacimiento. Pero al frotarlo se pone rojo.

6. Mancha hipomelánica de la **esclerosis tuberosa**. Esta mancha tiene forma de hoja de fresno. Aparece al nacer o en la primera infancia. Se localiza sobre todo en el tronco y las extremidades. Suelen haber otras

manifestaciones cutáneas como adenoma sebáceo, fibromas ungueales. También pueden ser frecuentes las convulsiones. (figura 5)

7. Lesiones hipopigmentadas producidas por **corticoides tópicos (sobre todo fluorados)**. El uso de corticoides tópicos en la piel, de forma prolongada, produce adelgazamiento, atrofia e hipopigmentación de la misma. Es más común en zonas más sensibles como la cara y periné.

8. Hipopigmentación **postinflamatoria:** por cualquier tipo de inflamación de la piel, siendo más evidentes en los de piel oscura. Dura de semanas a meses.

¿Cómo se dianostican?

Casi siempre se diagnostican con una buena historia clínica y exploración del paciente. Sólo en casos excepcionales hacen falta otras pruebas especiales.

¿Cómo se tratan?

1. **Pitiriasis versicolor:** se trata con medicamentos especiales para los hongos (antifúgicos). Pueden ser en forma de gel, champú o crema. Se aplican directamente en la piel. Si no responden se administran antifúngicos orales. El tratamiento debe realizarse correctamente, durante 2-4 semanas. Evitar la sudoración excesiva y la humedad.

2. **Vitíligo:** evitar los traumatismos, pues las lesiones crecen en zonas traumatizadas. Debe ser controlado por un dermatólogo.

3. **Pitiriasis alba o dartros:** se recomienda aplicar fotoprotección en las exposiciones al sol para que las lesiones sean menos aparentes. Duchas cortas y con agua tibia. Aplicar **cremas emolientes** para hidratar la piel. A veces los corticoides tópicos al inicio del proceso pueden servir de ayuda. Es una enfermedad benigna y autolimitada. Lo más importante es la **hidratación** diaria y continuada.

4 y 5. **Nevus:** no hay que tratarlos.

6. Mancha hipomelánica de la **esclerosis tuberosa**. Control por especialista.

7. Lesiones hipopigmentadas producidas por **corticoides tópicos.** Suspender los corticoides.

8. Hipopigmentación **postinflamatoria:** son autolimitadas.

Fuente de Imágenes: Dermapixel. Blog de dermatología cotidiana (Rosa Taberner)

Descárgate la presentación con los PUNTOS CLAVE:

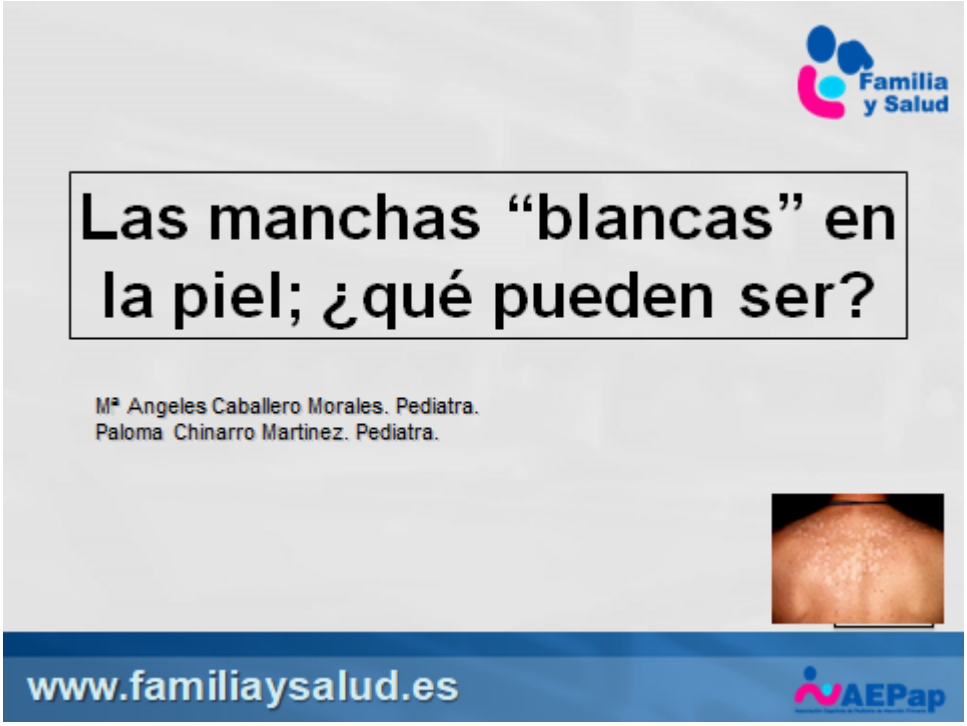

Fecha de publicación: 24-05-2016

Última fecha de actualización: 09-03-2023

Autor/es:

- Mª Ángeles Caballero Morales. Pediatra.. Centro de Salud "Ciudad Jardín ". Málaga.
- Paloma Chinarro Martínez. Pediatra. Actualmente jubilada. Málaga

---